

鸡大肠杆菌病及与支原体混感 病理图片

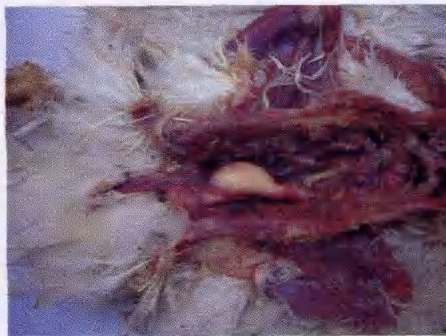孙桂芹, 曹晓震

(石家庄市华盛兽药服务部, 河北石家庄 050041)

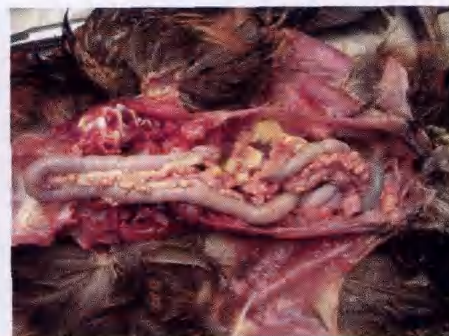联系电话 13932128217



大肠杆菌感染卵黄囊变性



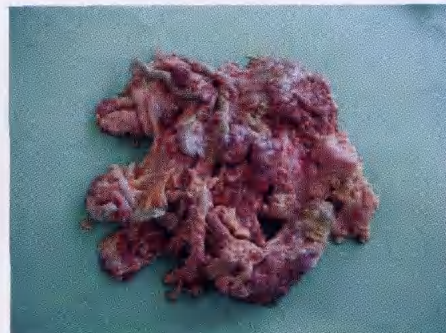大肠杆菌造成的雏鸡输卵管炎内有干酪样物



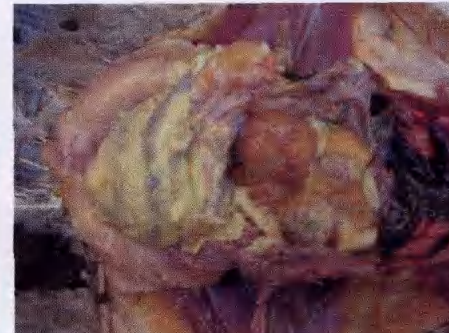大肠杆菌肉芽肿



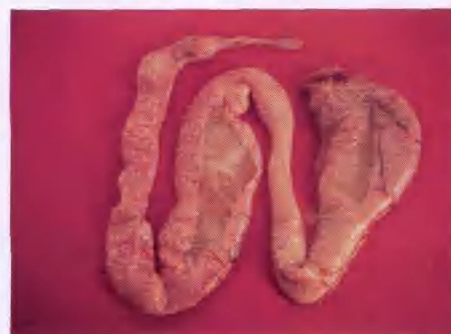大肠杆菌引起炎症眼



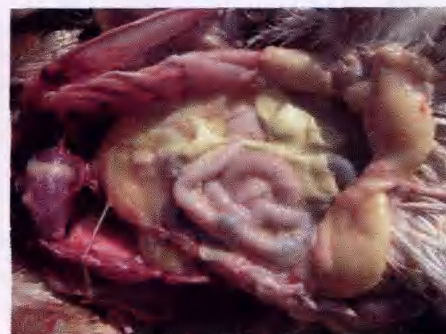
大肠杆菌肉芽肿, 肠粘连



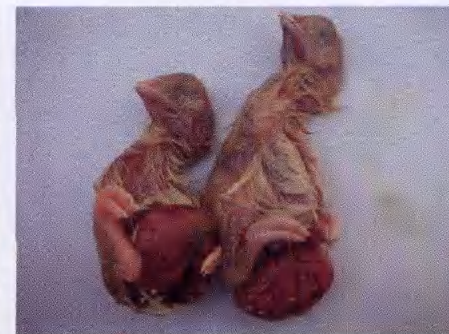卵黄性腹膜炎



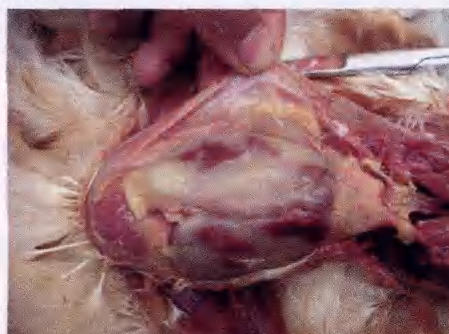大肠杆菌造成输卵管水肿, 发炎内有
浆糊样分泌物



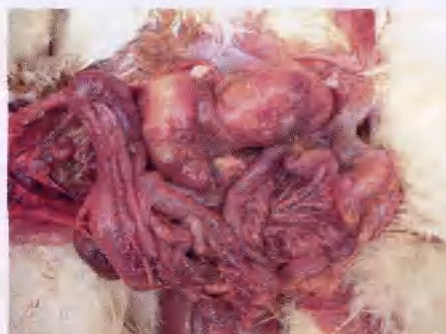液状卵黄性腹膜炎



大肠杆菌感染种蛋造成胚胎卵黄囊发炎



大肠杆菌与支原体混感包心包肝, 气囊下
有干酪样物



大肠杆菌引起出血性肠炎和输卵管炎